

Teljes fogívrehabilitáció

Meglévő fogazat esetén All on four technikával

Dr.Boros József





Kórelőzmény

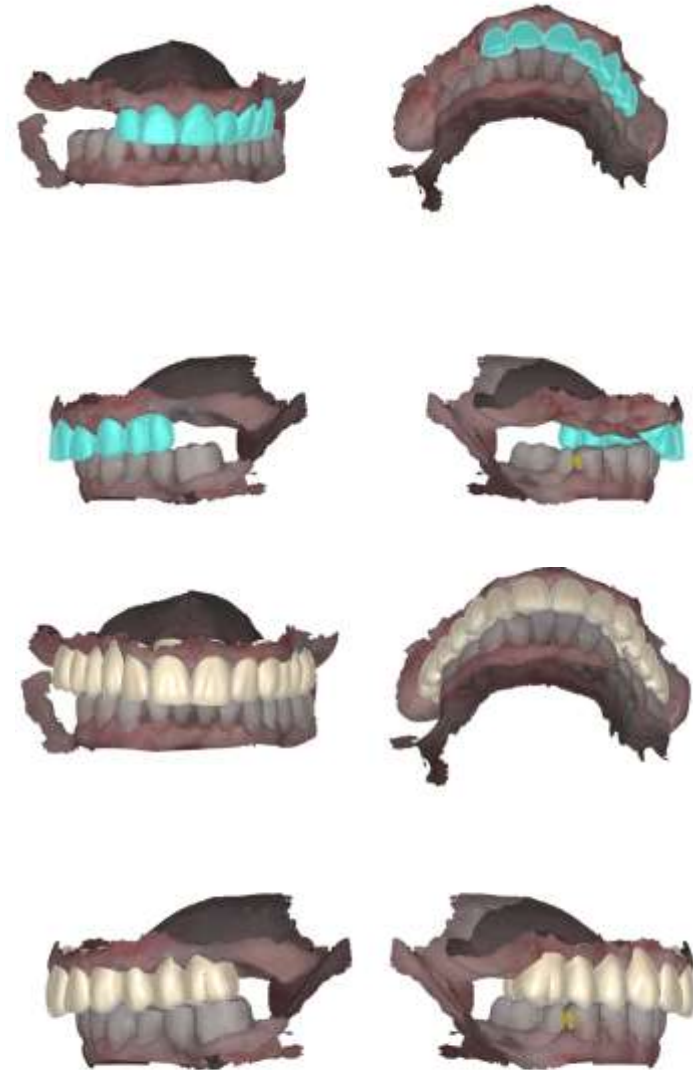Idős páciens , kóros balszervi eltérés nélkül

Egy 64 éves hölgy azzal keresett fel bennünket, hogy segítsünk egyre rosszabb fogazati állapotának helyreállításában. Meglévő fogpótlása több évtizedes múlttal rendelkezik, azóta többször kellett fogakat eltávolítani. Jelen állapotában a rágásban, a beszédben és a megjelenésében is zavaróvá vált a viselése.



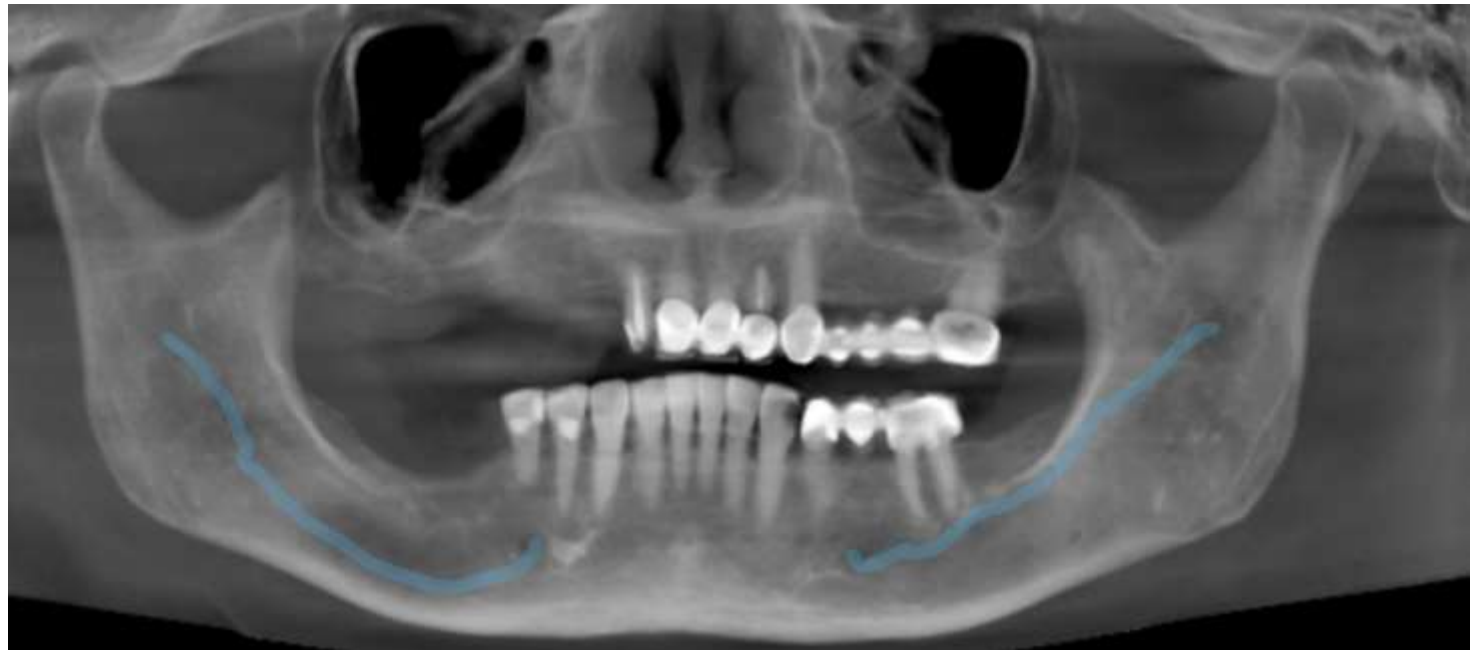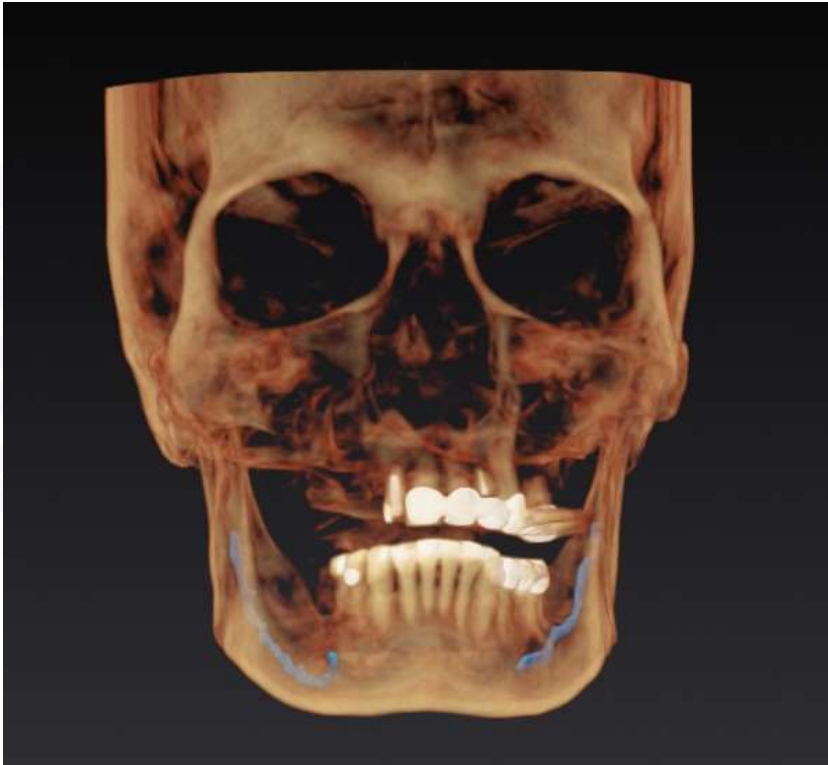Preop diagnosztika

Fotó- mosolyelemzés-tervezés

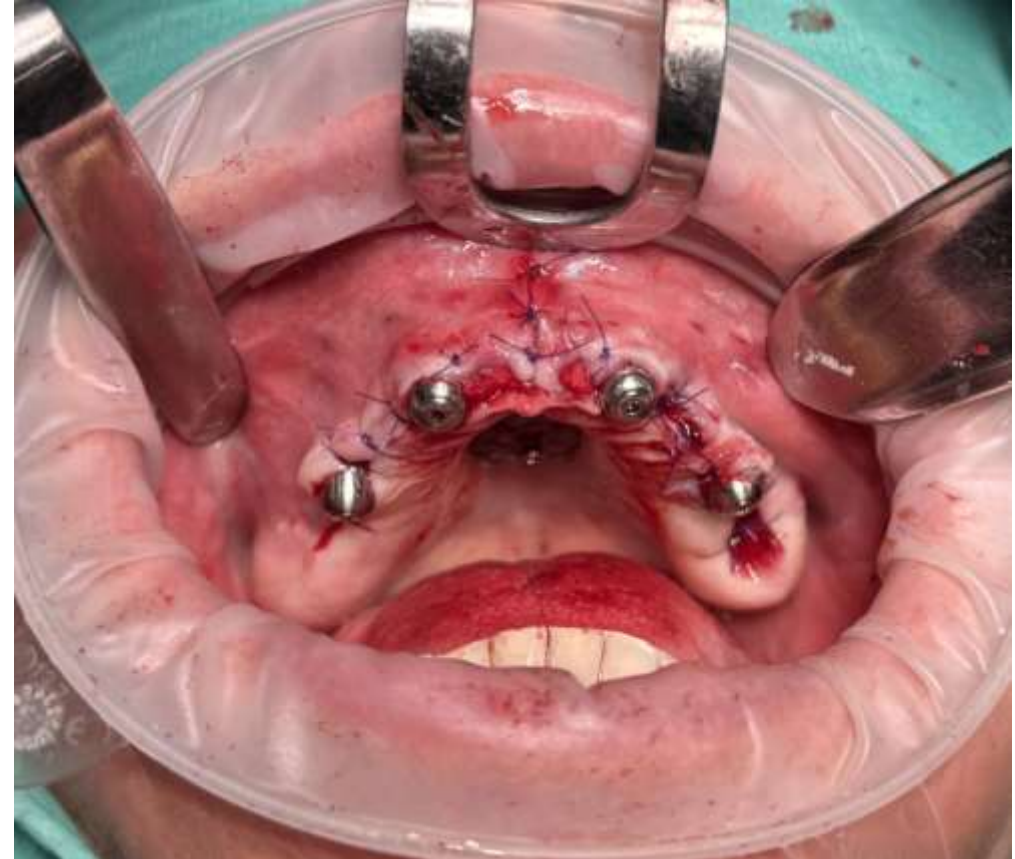
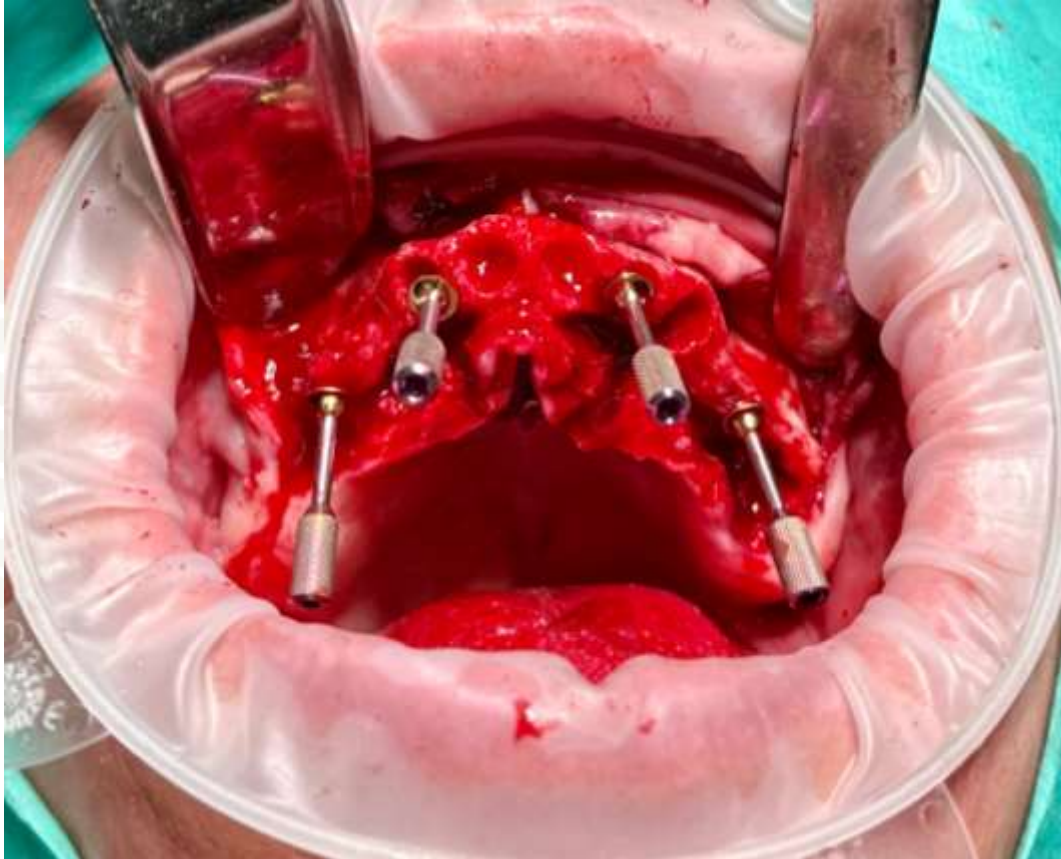

Preop diagnosztika

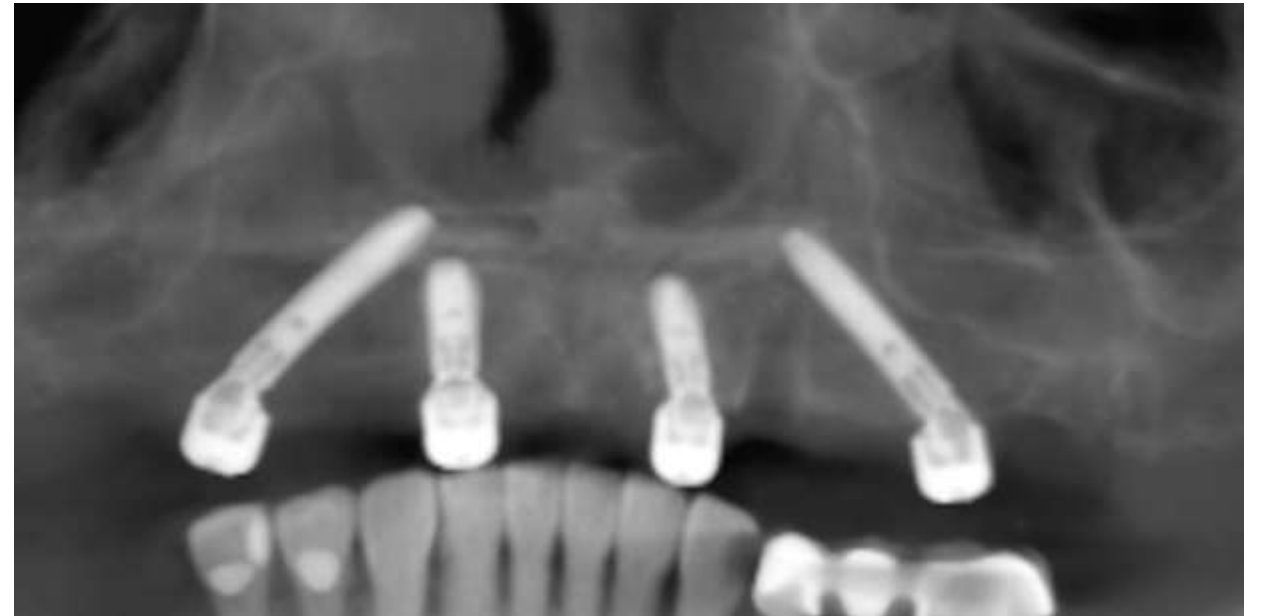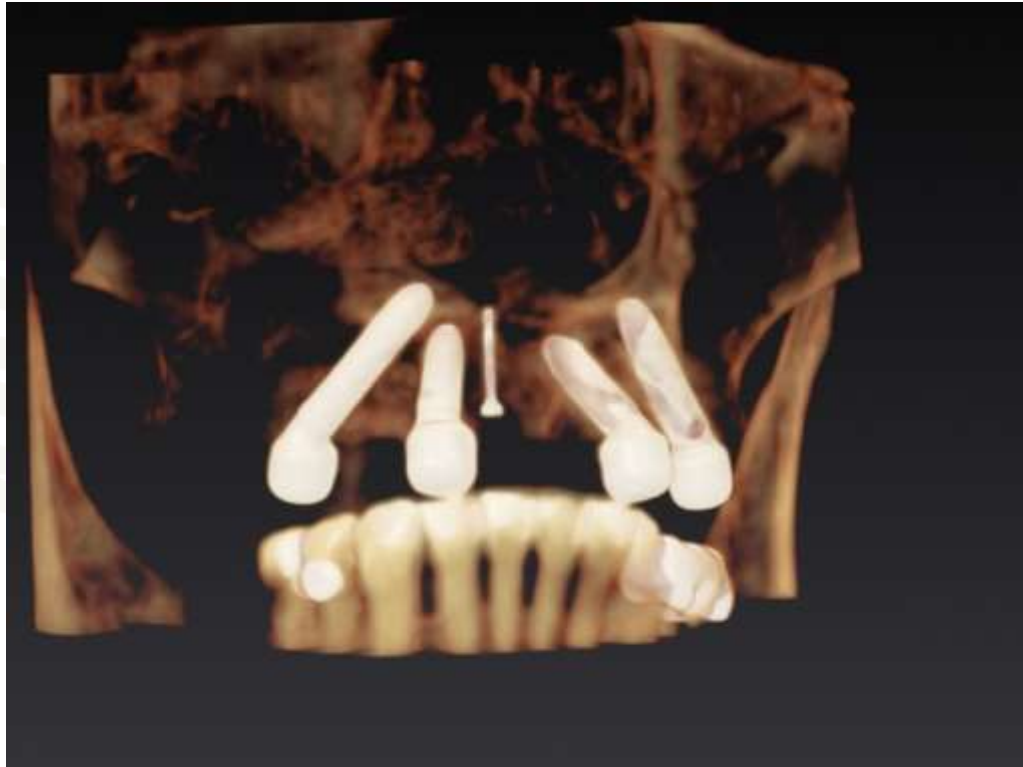CBCT-scan



Intraoperatív fotók



Post op diagnosztika



Ideiglenes fogpótlás

OnX

