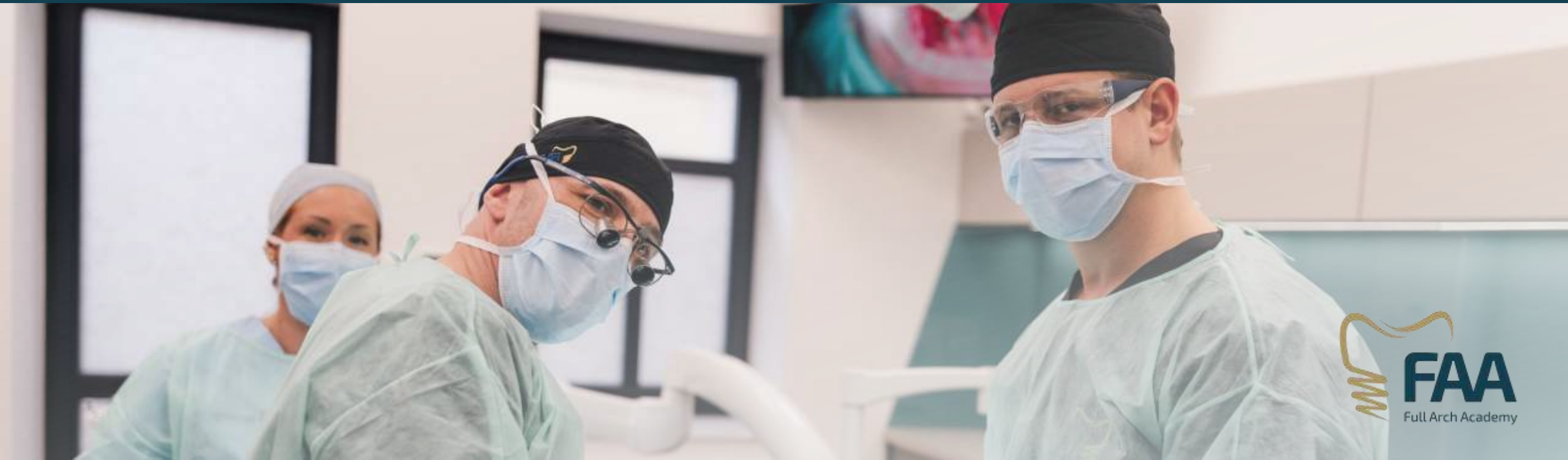

Teljes fogívrehabilitáció kifejezett felső állcsont atrófia esetében

Quad zygoma megoldás

Dr.Boros József



A stylized golden archway icon, similar to the one in the header, is positioned to the left of the title.

Anamnézis

Egy középkorú férfi beteg azzal a céllal kereste fel rendelőnket, hogy rögzített fogpótlással szeretné foghiányait pótoltatni. Egy jó fizikális állapotban lévő, kellemes megjelenésű, jó humorú pácienssel ismerkedhettünk meg. 25 éve visel teljes kivehető fogpótlást. Rögzített fogpótlást szeretett volna, azonban az elmúlt években több fogorvosi rendelőben is azzal utasították el, hogy nem rendelkezik kellő csontmennyiséggel egy implantátumon elhorgonyzott rögzített fogpótláshoz.

Megismerve a páciensünket nyilvánvalóvá vált, hogy életmódja, megjelenése, szociális körülményei tekintetében egy teljes kivehető fogpótlás komoly kompromisszumokkal járhat. Felelős munkakörben dolgozik, ahol a kommunikáció rendkívül fontos, így minden egyes nap, amivel kivehető fogpótlását egy rögzített fogpótlással helyettesíthetjük, ajándék lehet számára. Ezt a fajta fogpótlásra való igényt sokszor tapasztaljuk fogsort viselők esetében, így egyértelművé vált, hogy segítenünk kell.

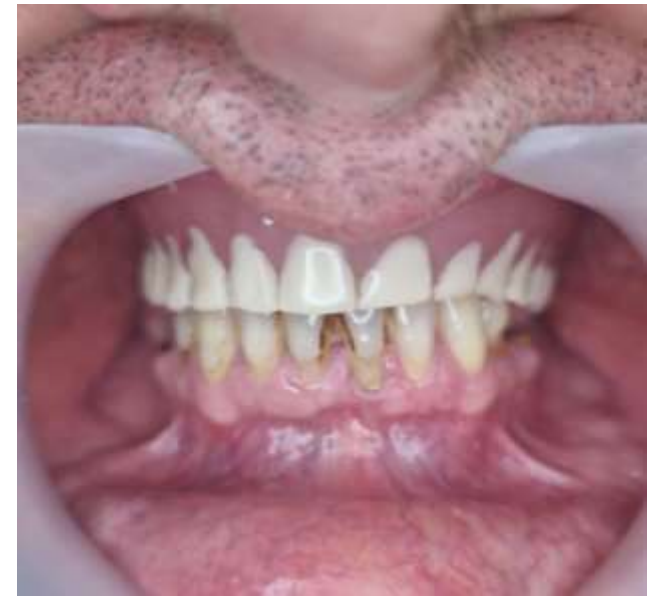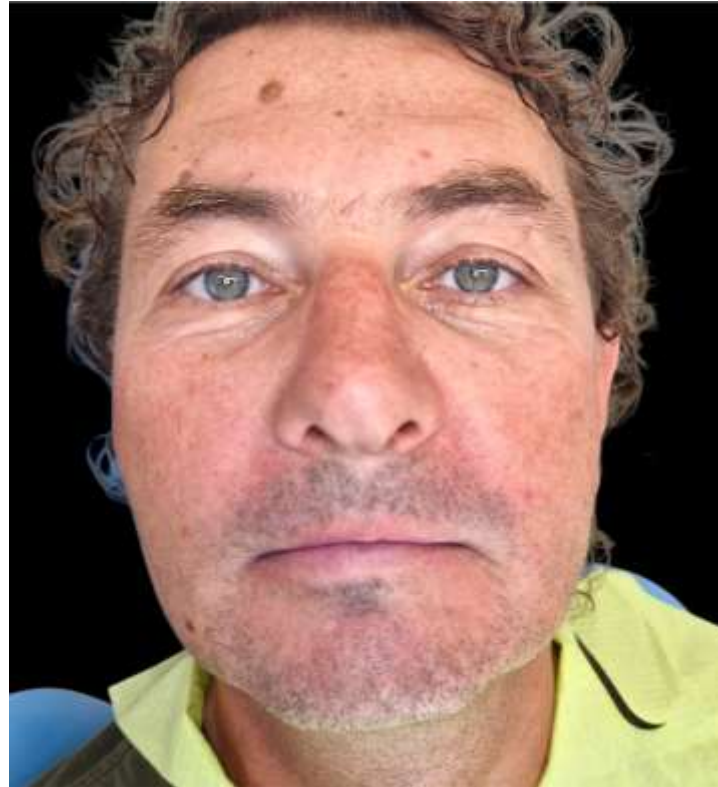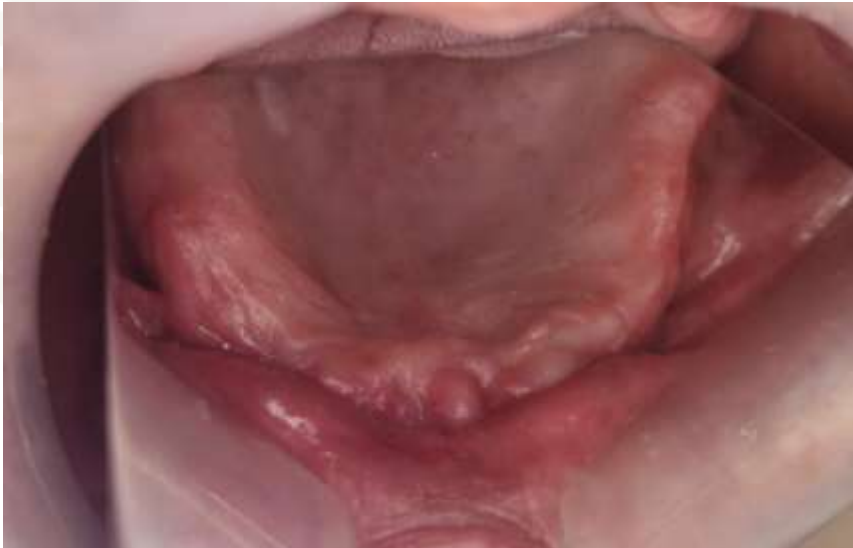A stylized, gold-colored graphic of a hand or a dental arch, positioned to the left of the section header.

Anamnézis

Kórelőzményeit tekintve említésre méltó történésről nem számolt be. Jó általános egészségi állapotban találtuk, belszervi eltérés nélkül. Megkezdtuk a fogorvosi vizsgálatot. Panoráma röntgent készítettünk, ami a kiindulási állapot rögzítése mellett alap fogászati betegségeiről is tájékoztatott bennünket. Ezen a napon intraorális vizsgálata is megtörtént, aminek során megállapítottuk, hogy közepes szájhygiénével rendelkezik, vagyis tömésekre, fogkőeltávolításra, gyökerek eltávolítására lesz szükség a rehabilitációja során. A felső állcsonton teljes foghiányt állapítottunk meg, a páciens itt fogsort viselt. Az intraorális nyálkahártya mindenhol ép volt, a szájüregi daganat szűrése során eltérést nem találtunk.

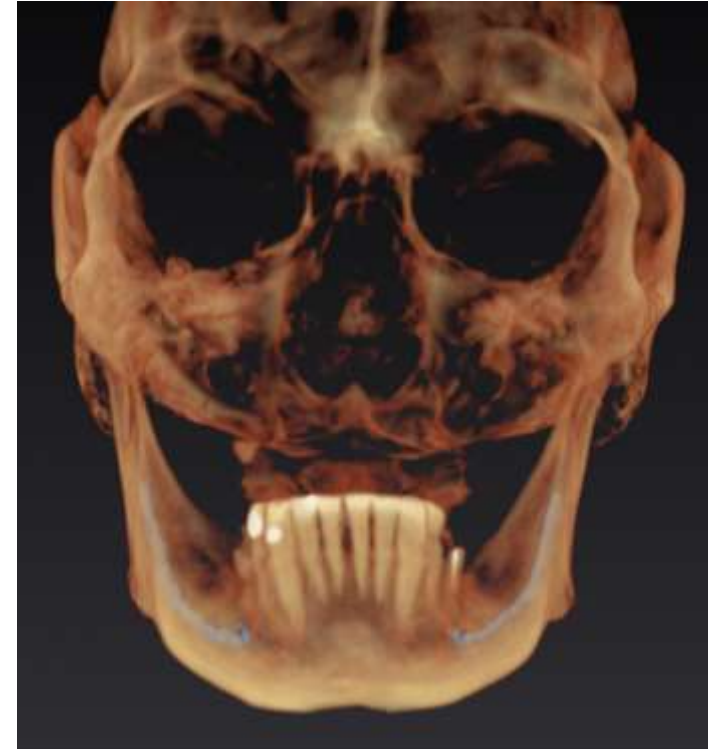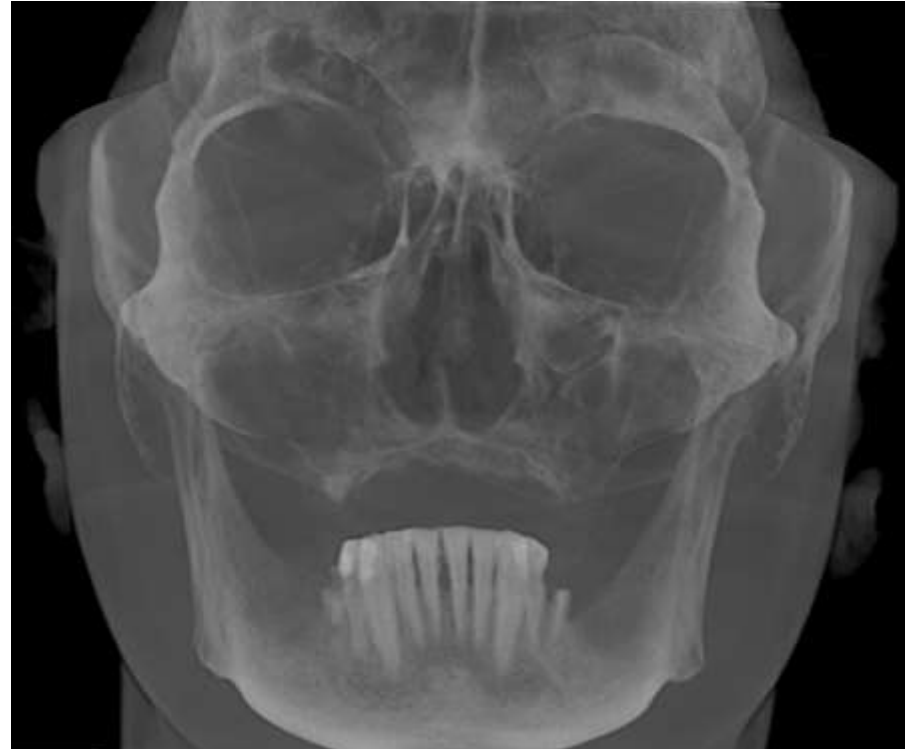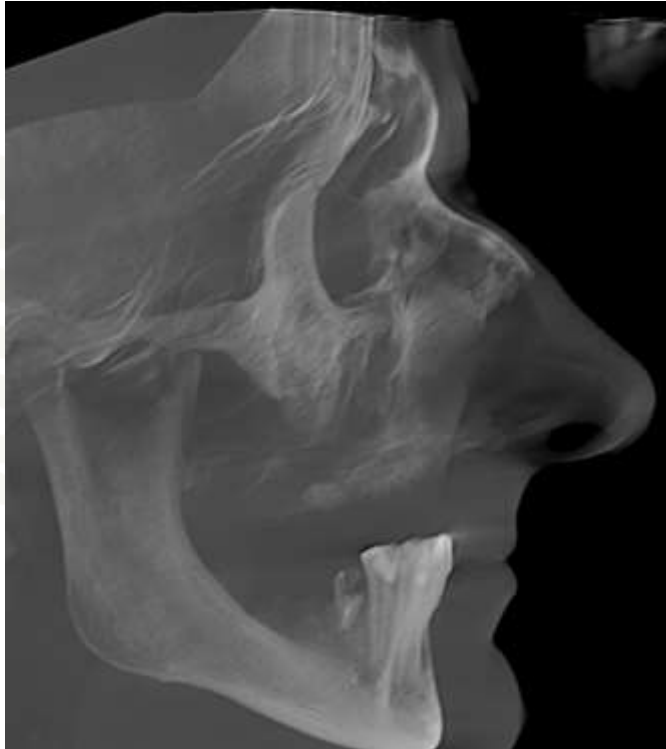
Preop diagnosztika

Fotó

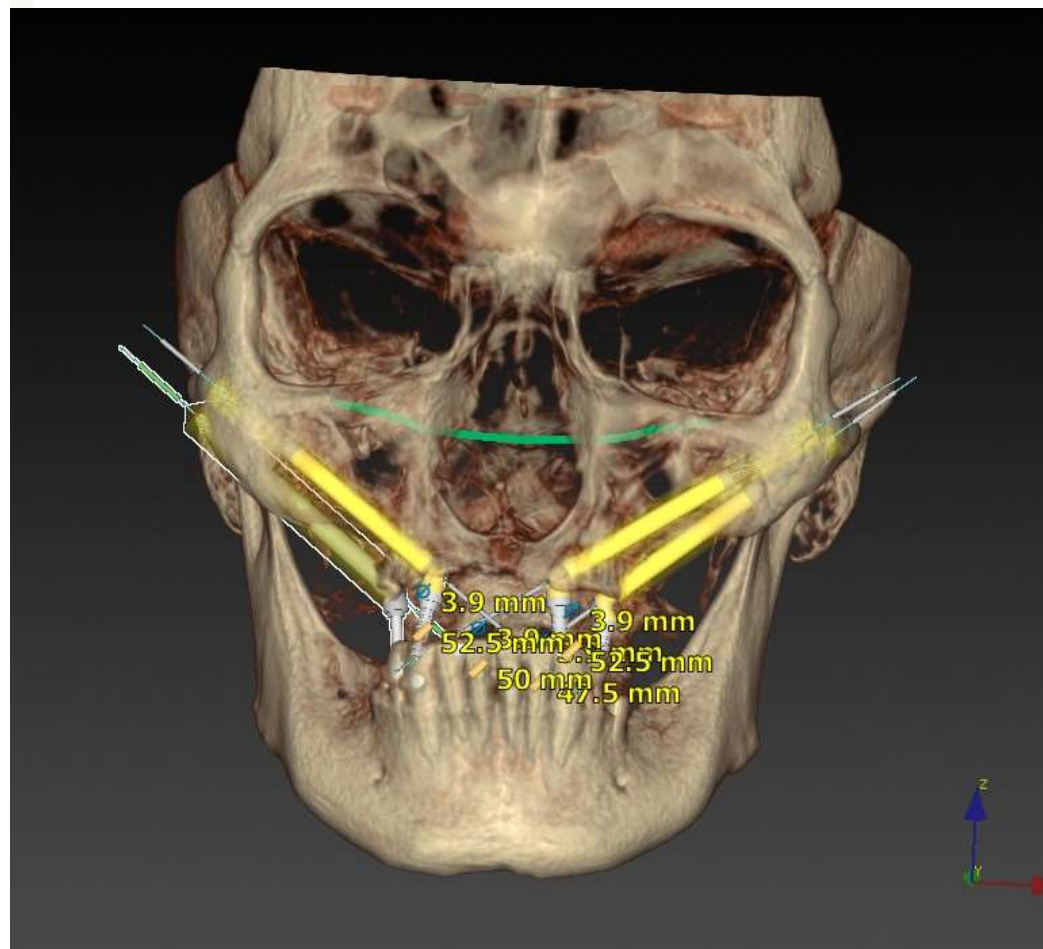


Preop diagnosztika

rtg-ct

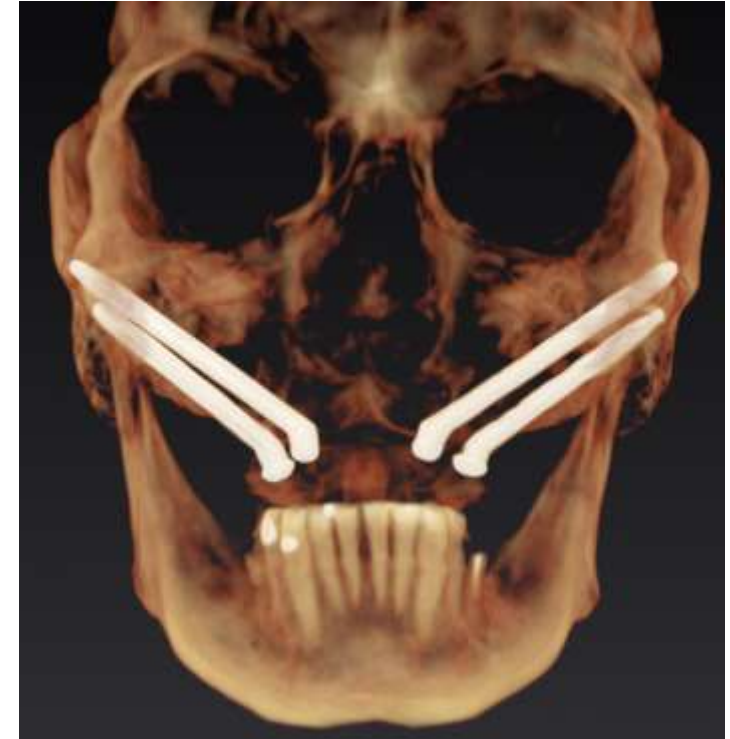
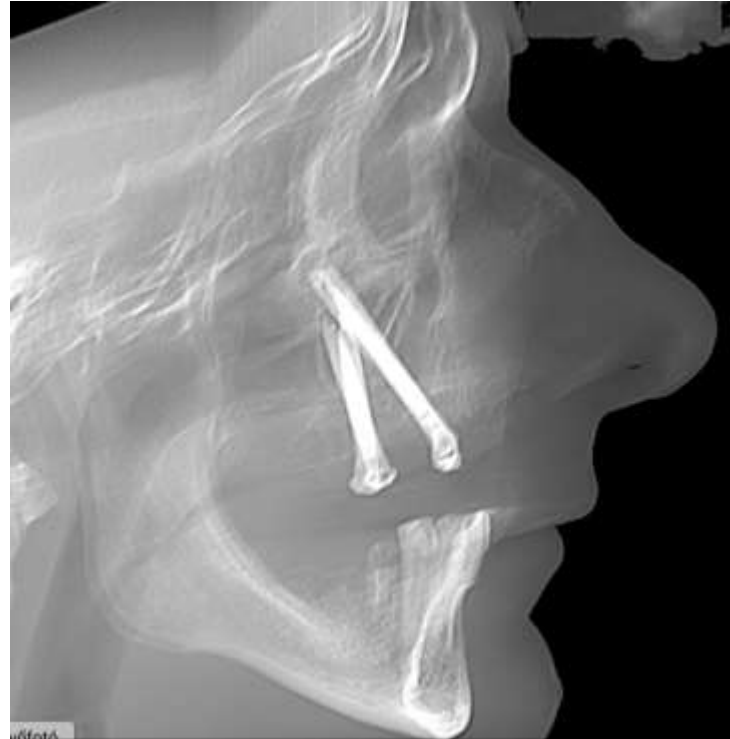
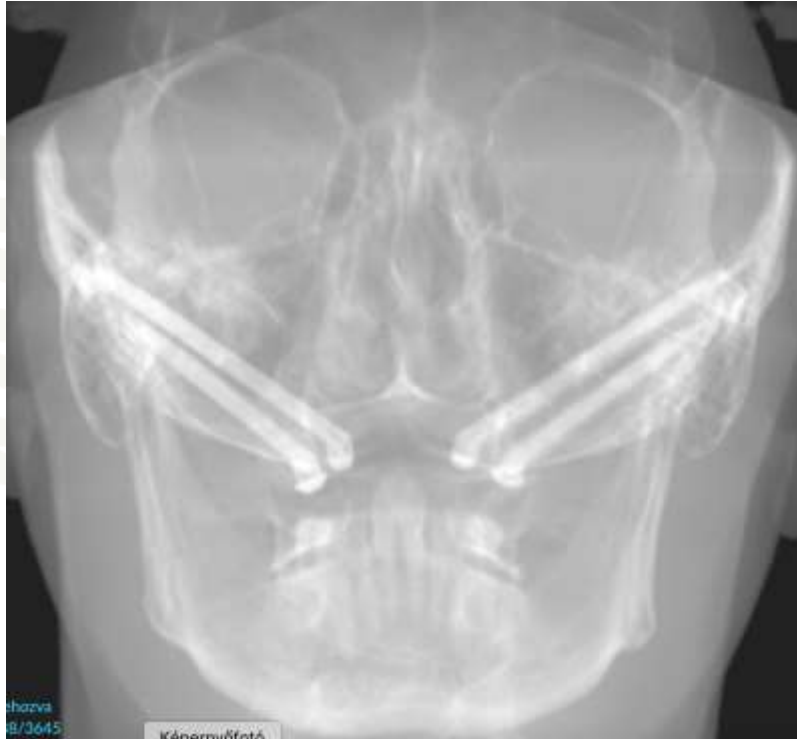Műtéti terv



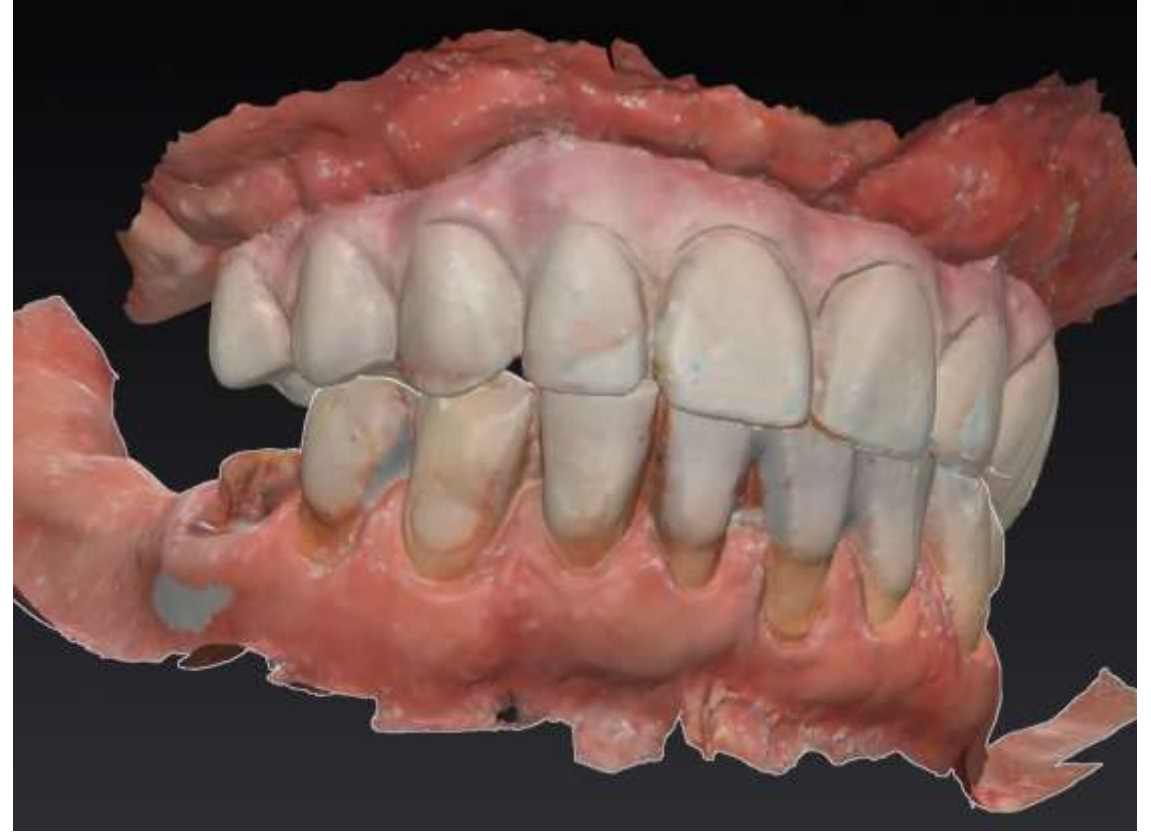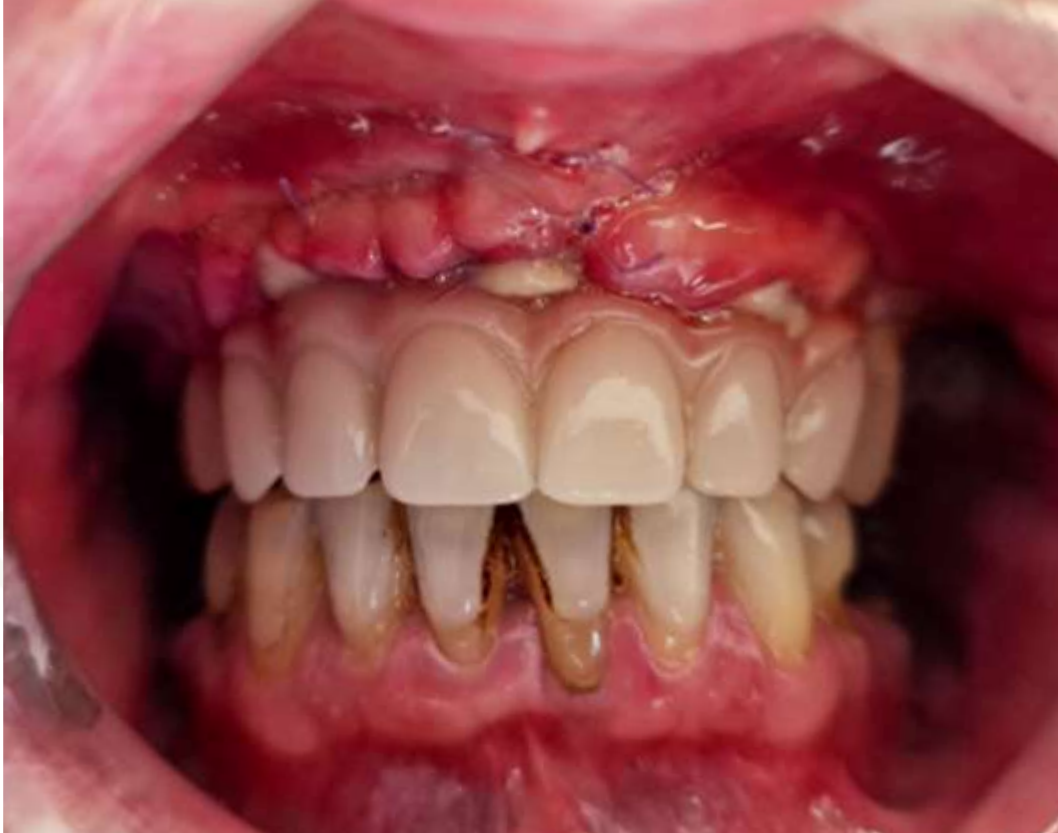Post Op

Rtg diagnosztika-Ct



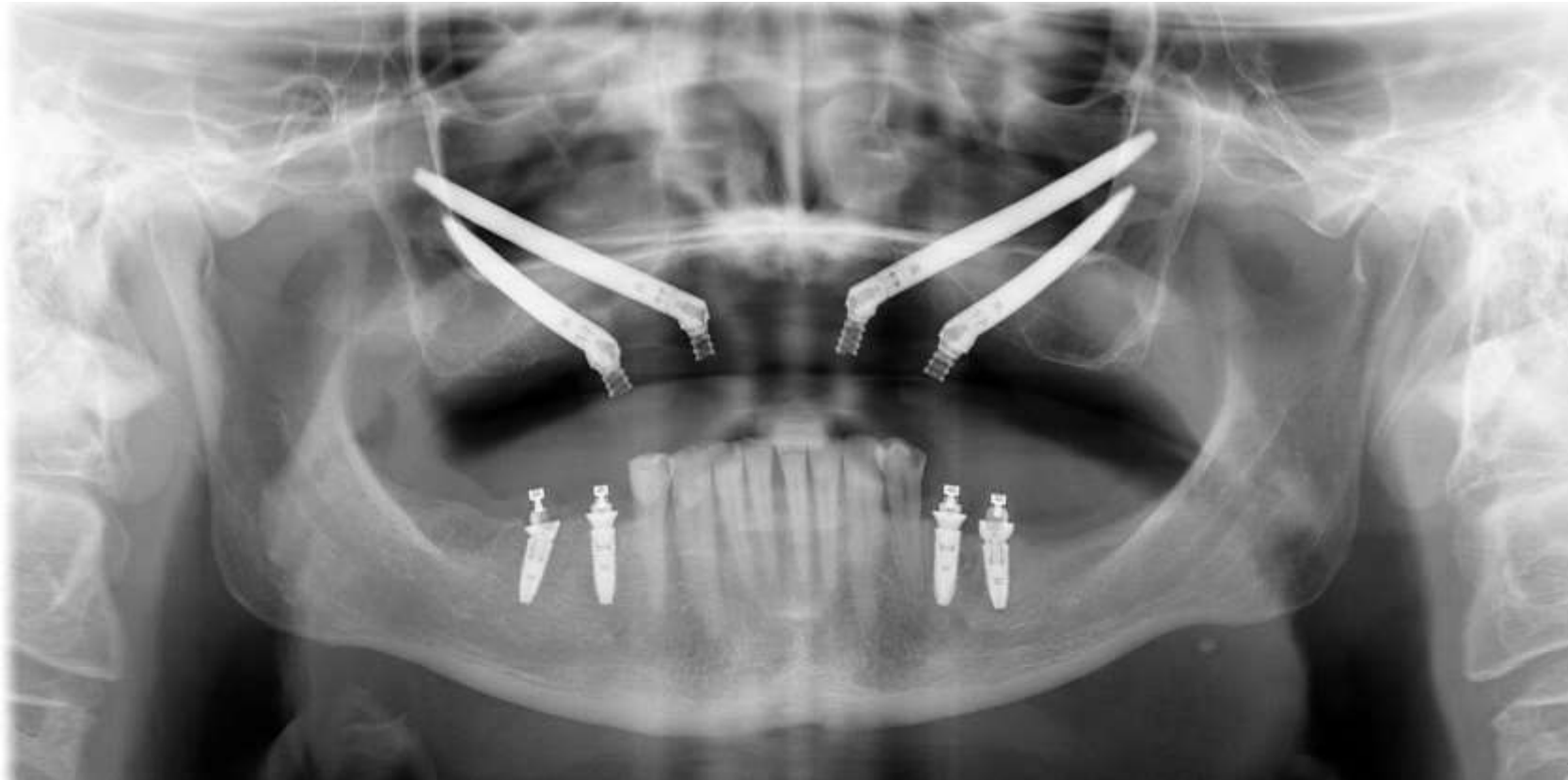Post Op

Ideiglenes fogpótlás (milled pmma)



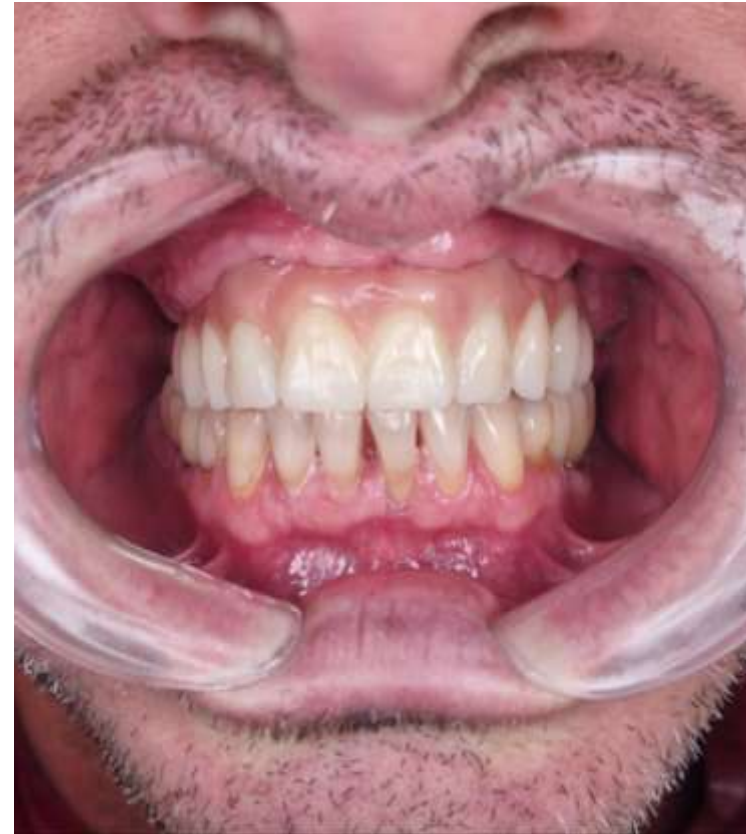Alsó fogív helyreállítása

Op-rtg



Végleges helyreállítás

15 hónap



Post op

15 hónap

